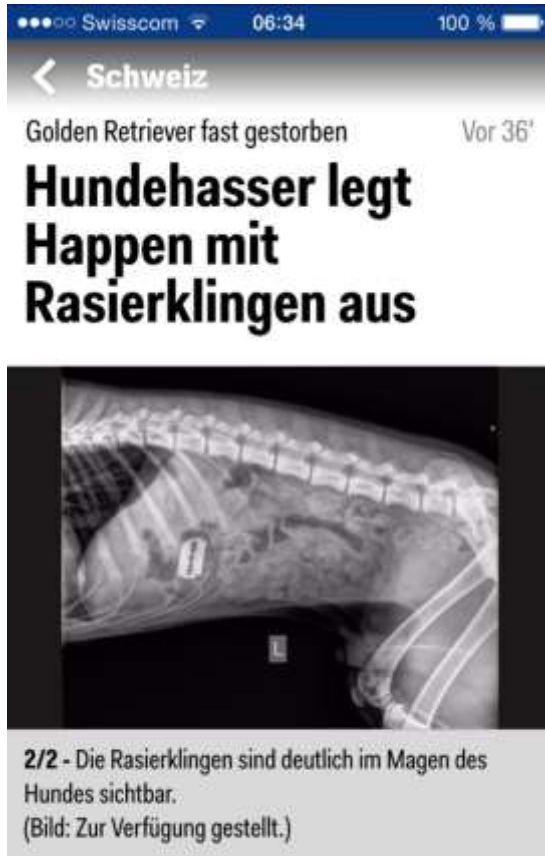



Von Daniela Gigor

In Schindelleni und Gross hat ein



Das akute Abdomen – tour d' horizon

Wo hilft uns welche Art von (Labor-) Diagnostik?



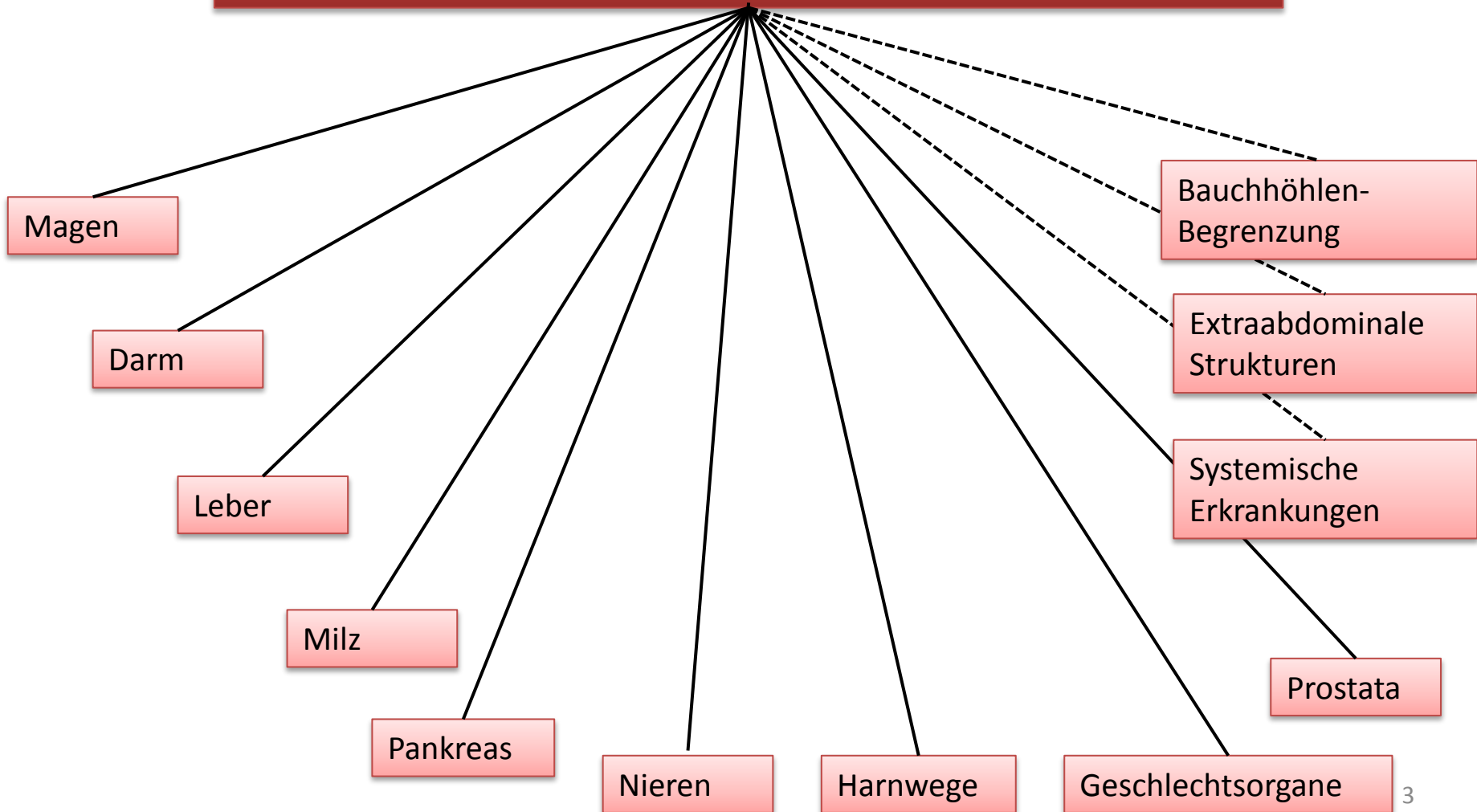
Akutes Abdomen...

...klinische Bezeichnung für eine meist akut einsetzende Symptomatik bei einer häufig lebensbedrohlichen Erkrankung im Bereich der Bauchhöhle, die eine rasche Abklärung der Differentialdiagnosen (und meist eine notfallmässige operative Therapie) erfordert

(Pschyrembel, 257. Auflage)



Akutes Abdomen





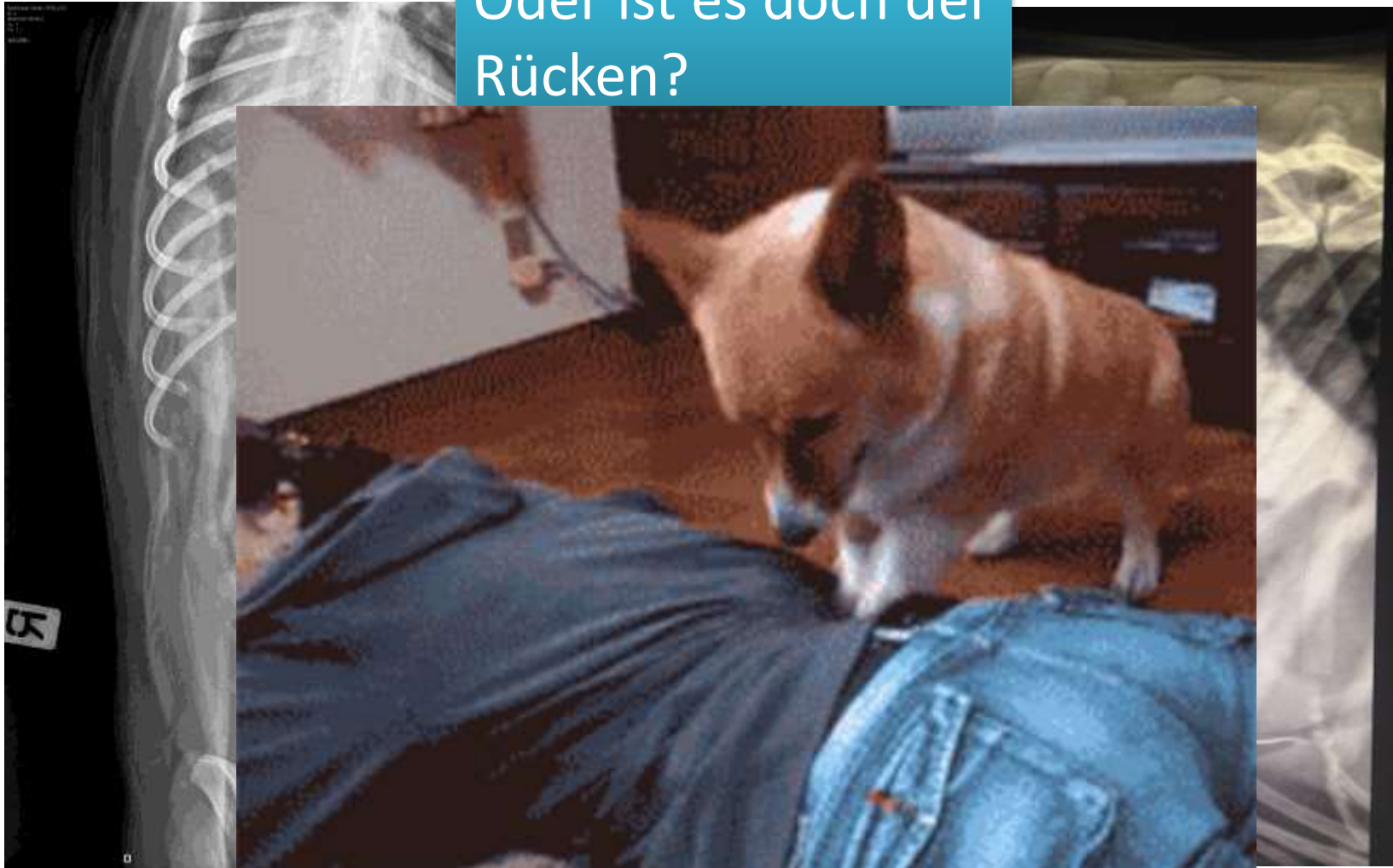→ klinische Symptome häufig unspezifisch

- Anorexie
- Apathie
- Erbrechen
- Durchfall
- Fieber
- Bauchschmerzen
- Vaginalausfluss
- Harnabsatzbeschwerden
- Ikterus



ist es wirklich das Abdomen?

Oder ist es doch der Rücken?





welche Diagnostik steht zur Verfügung?

- Klinische Untersuchung
- Neurologische/Orthopädische Untersuchung
- Blutchemie
- Hämatologie
- Röntgen
- Ultraschall
- Endoskopie
- CT
- Probelaparatomie
- Spezielle Blutuntersuchungen (cPLI/fPLI, ACTH-Stimtest, etc.)
- Punktion/FNA (-> Zytologie/Histologie/BU)

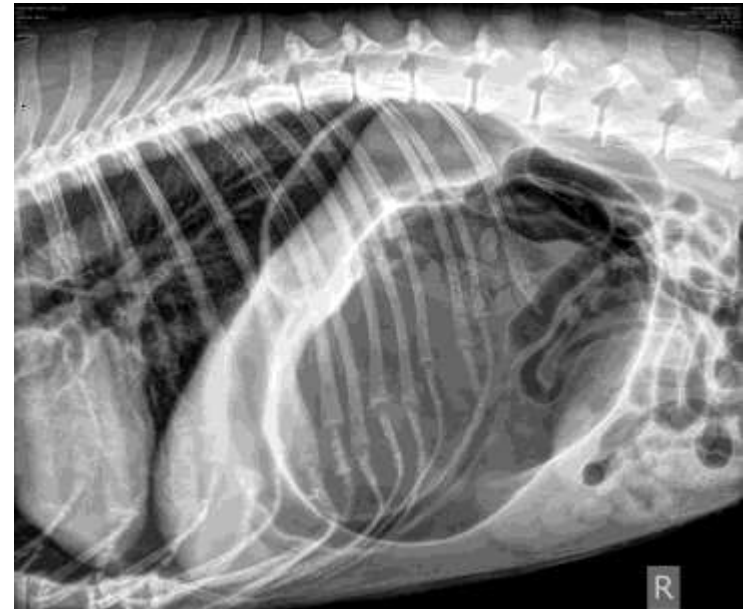


Magen

- Magendrehung
- Neoplasie
- Fremdkörper
- Ulcus (Perforation)

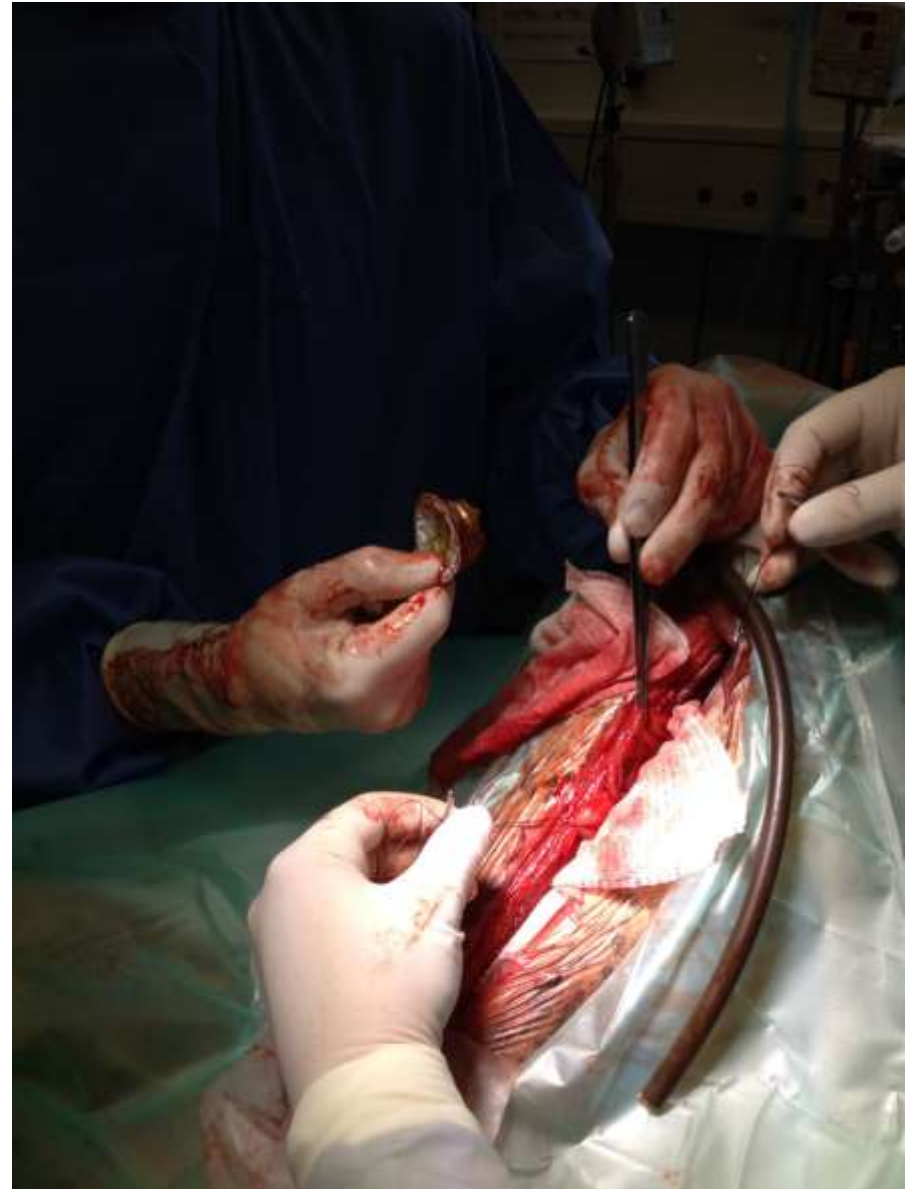
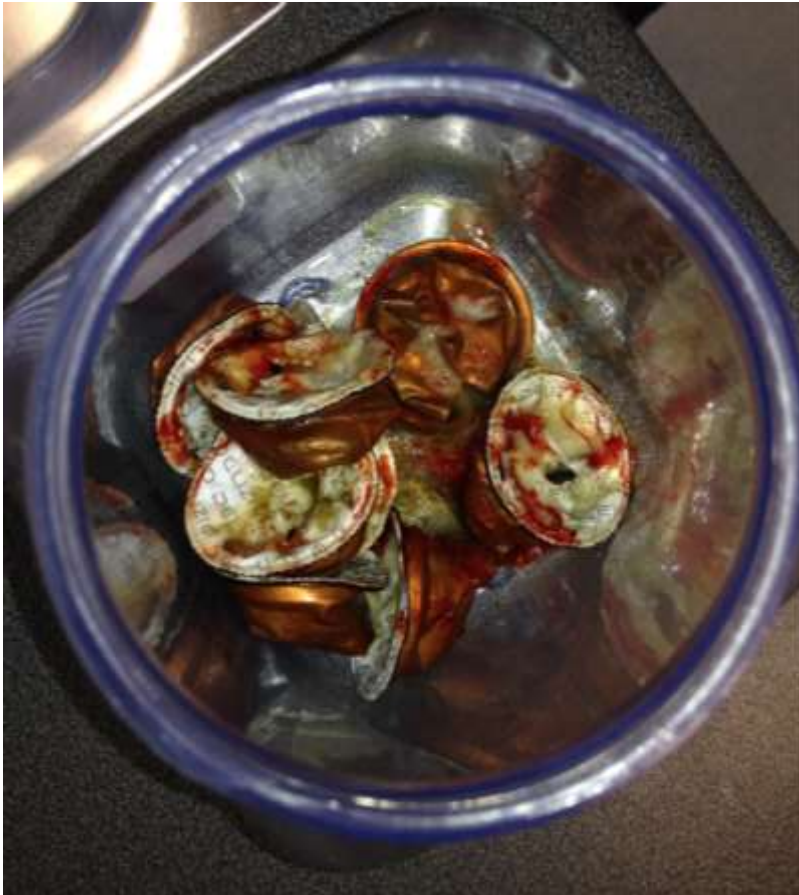Neoplasien:

- rel. selten, Hd häufiger als Ktz, häufig maligne
- Adeno-Ca oder malignes Lymphom bei Hd
- Malignes Lymphom bei Ktz





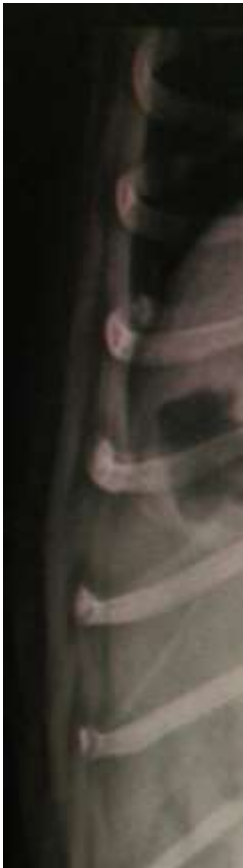Magen



Akutes Abdomen – DD`s



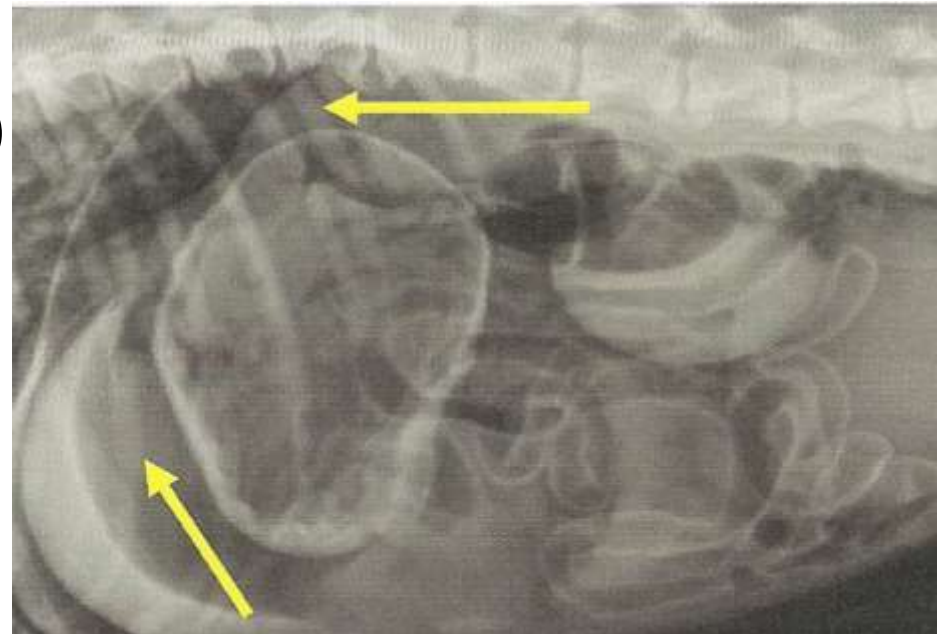
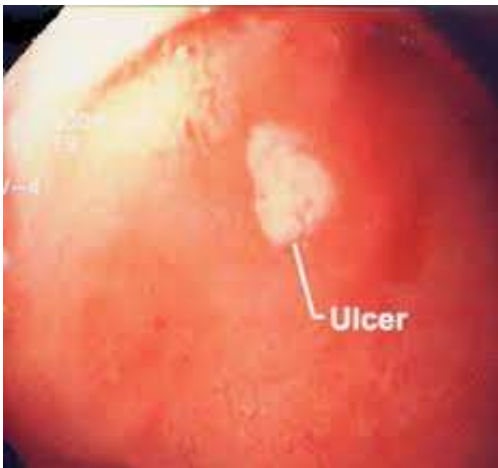Magen





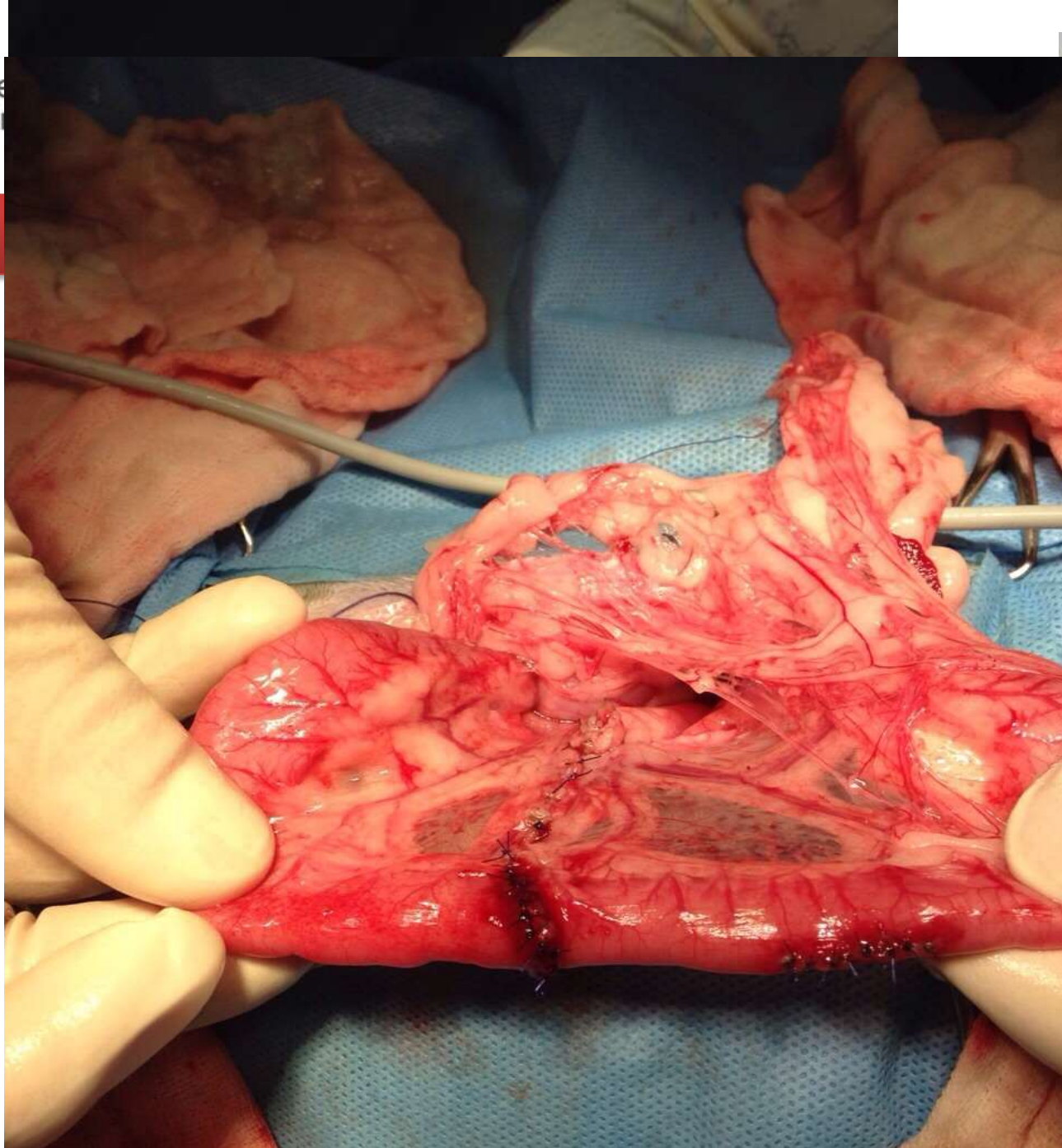
Magen

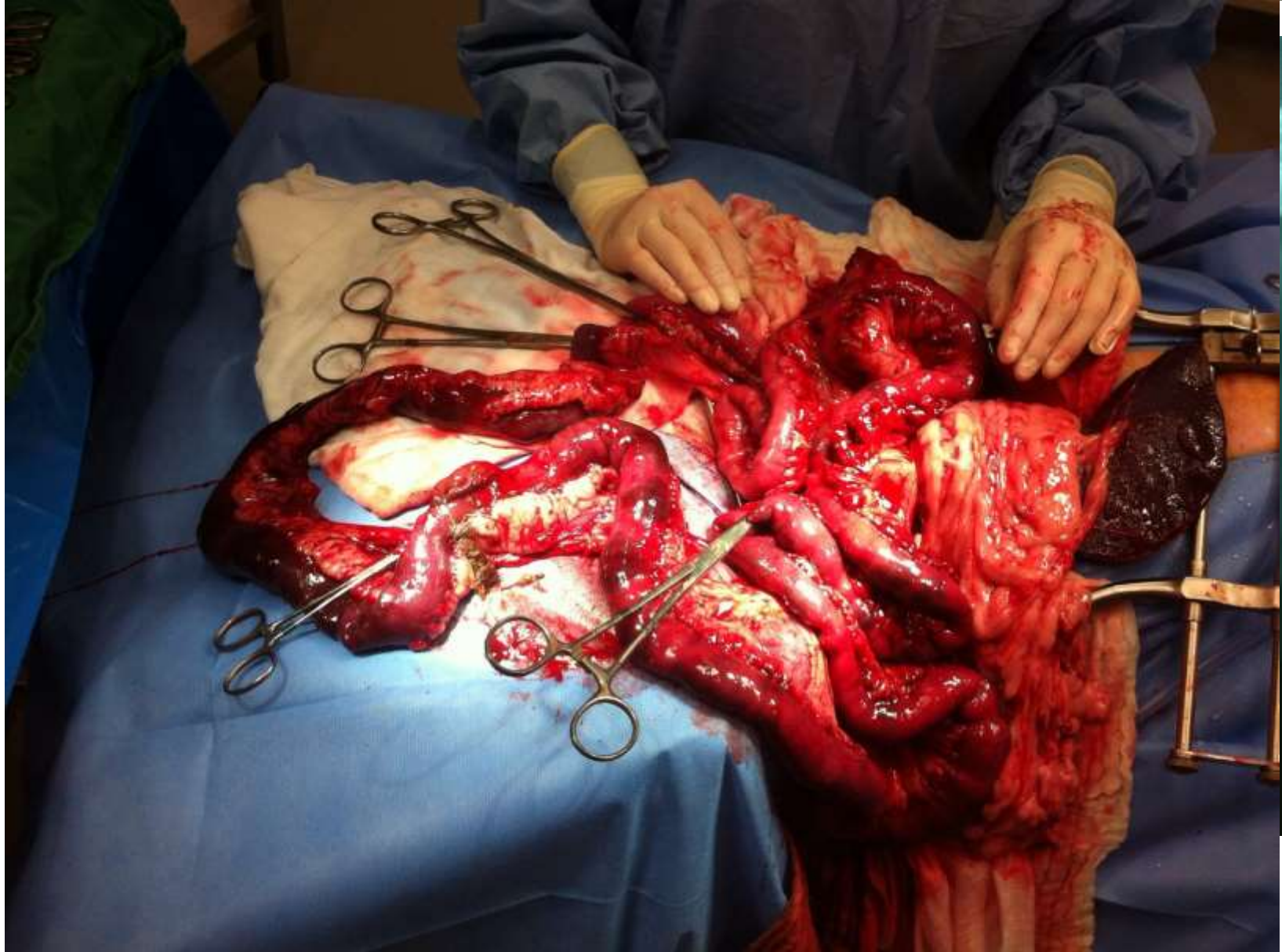
- Magendrehung
- Neoplasie
- Fremdkörper
- Ulcus (Perforation)





Darm





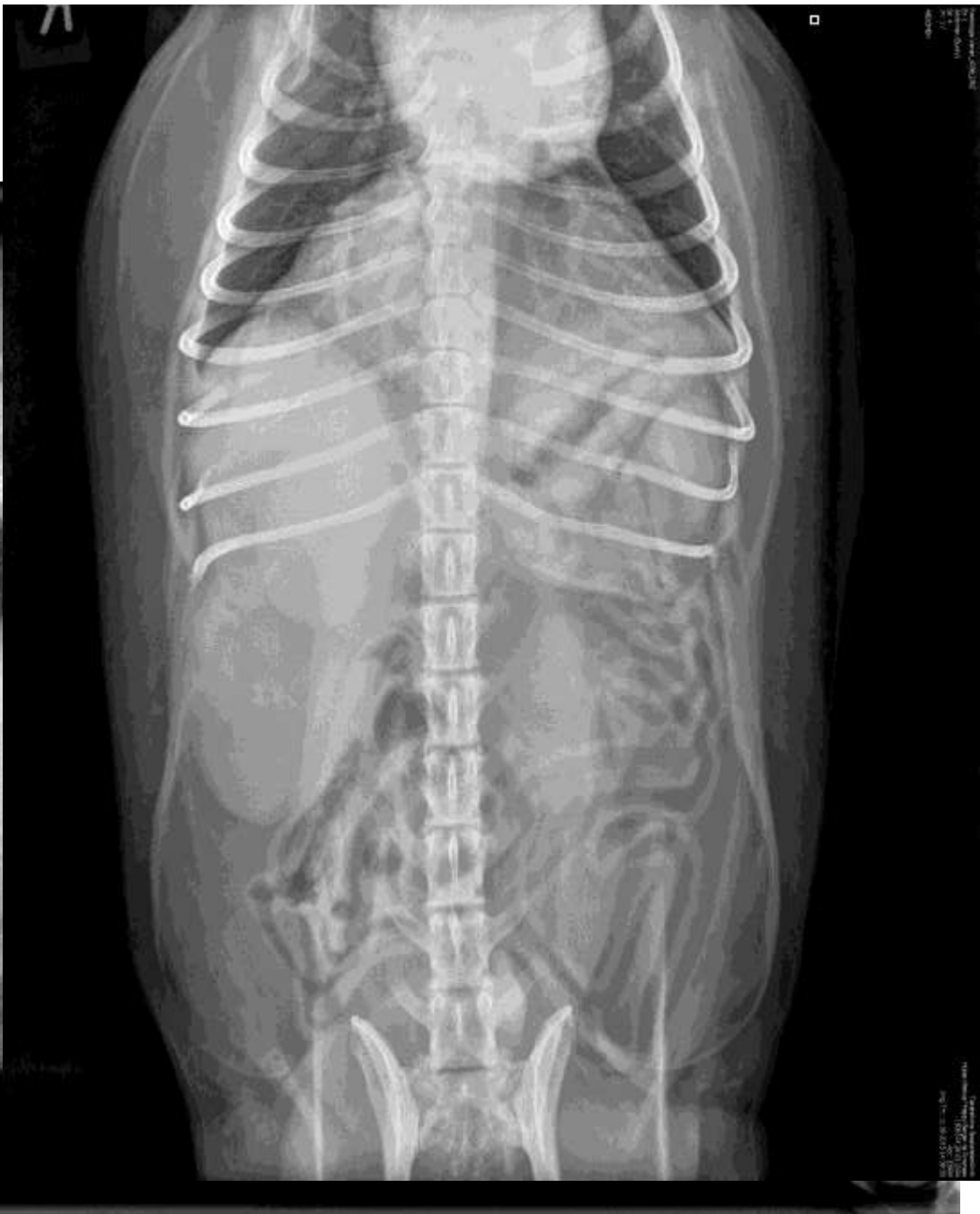
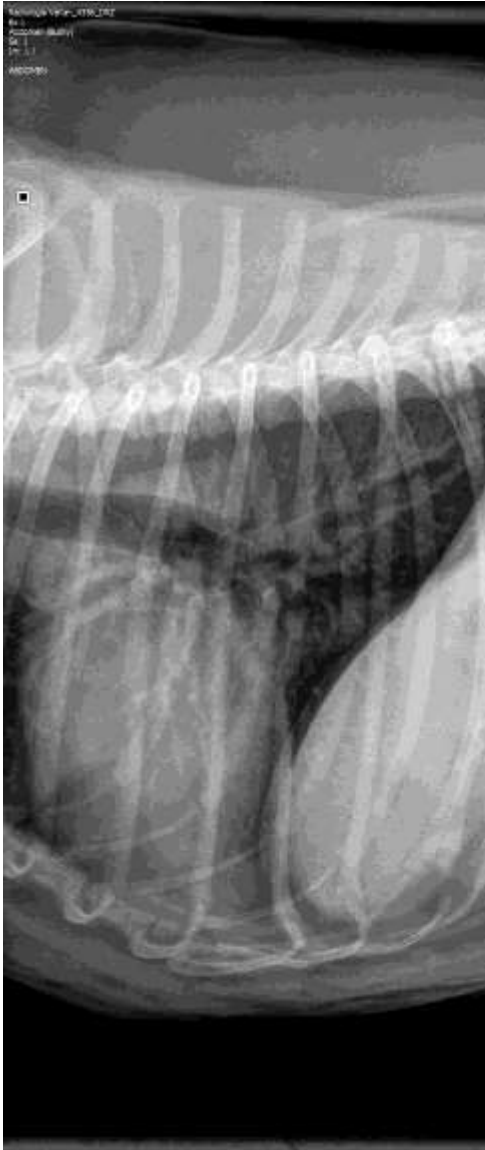
Darm

- FK-Ileus/ paralytischer Ileus
- Volvolus
- Invagination
- Neoplasie
- Gekröseabriss

Neoplasien des Darmes:

- Bei Hd eher Metastasen
- Primärtumoren Hd: Adeno-Ca, maligne Lymphome, Leiomyosarkome
- Ktz idR. malignes Lymphom (häufig)
- Dickdarntumoren machen kaum akutes Abdomen, sondern eher Kotabsatzbeschwerden/Tenesmus





Leber/Gallenblase

- **Leberabszess**
- **Leberlappentorsion**
- **Ruptur**
- **Neoplasie**
- **Mucocele/Gallen-Peritonitis**

Neoplasien Leber:

- ¼ Primärtumoren
- ¼ hämatopoetische Tumoren
- ½ Metastasen
- Hepatozelluläres Ca, GG-Ca, HSA bei Hd
- GG-Ca und malignes Lymphom bei Ktz